

**XII CONGRESSO BRASILEIRO DA SOCIEDADE BRASILEIRA DE COLUNA
FOZ DO IGUAÇUPARANÁ BRASIL
29 de abril a 02 de maio de 2009**

Técnica Cirúrgica de Fechamento por Planos após Artrodese Lombar

Marcelo Ferraz de Campos, Sérgio Tadeu Fernandes, Sérgio Listik.

Instituição: Centro de Estudos do Hospital Beneficência Portuguesa de São Caetano do Sul – SP.

INTRODUÇÃO:

Há inúmeras causas de complicações comprometendo o resultado do fechamento dos planos musculares, fáscia, subcutâneo após a artrodese lombar, principalmente nas acompanhadas de instrumentação. No sentido de evitá-las, utilizamos uma técnica modificada com a qual obtivemos menor índice de complicações.

MATERIAIS E MÉTODOS:

Em 20 pacientes, após ampla abertura para correta exposição da coluna lombar de L1 ao sacro, seguida ao procedimento de descompressão, artrodese e fixação do segmento de interesse da coluna lombar, procedeu-se ao seu fechamento com pontos envolvendo amplamente a musculatura e a fáscia com Prolene nº 2, sendo em número de quatro a seis os fios distribuídos uniformemente pela incisão e ancorados bilateralmente, sendo a sua introdução realizada no sentido superficial e proximal da fáscia muscular para distal e profundo na musculatura paravertebral (Figura 1).

Após a sutura da fáscia com Nylon nº 0 ou Vicryl nº 1 (Figura 2), prosseguiu-se com a forte aproximação com nós dos fios Prolene previamente ancorados bilateralmente (Figura 2).

A seguir fez-se o fechamento do plano subcutâneo em duas camadas: a primeira, mais profunda, com Vicryl nº 1 (Figura 3) unindo o subcutâneo com a fáscia muscular e, em seguida, a do plano mais superficial com Vicryl nº 2.0.

Finalmente, após o completo fechamento do subcutâneo, realizou-se o fechamento da pele com pontos simples usando Nylon nº 3.0 (Figura 4).

OBJETIVOS:

Evitar a formação de coleções, nos planos cirúrgicos, reduzindo-se espaços residuais que facilitaríamos a sua formação, principalmente em pacientes obesos e idosos; obviando-se o uso de drenos externos que podem incrementar o índice de infecção.

CONCLUSÃO:

A técnica cirúrgica de fechamento em vários planos mostrou-se eficaz e segura, evitando a colocação de drenos externos e a formação de edemas, inchaços e secreções na incisão cirúrgica.

Figura 1

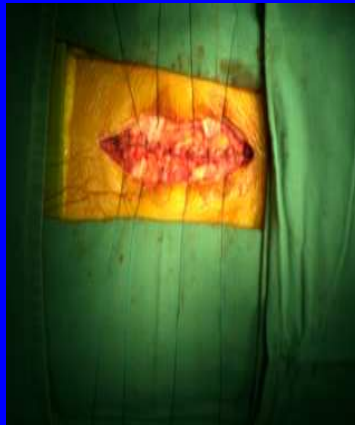

Figura 2

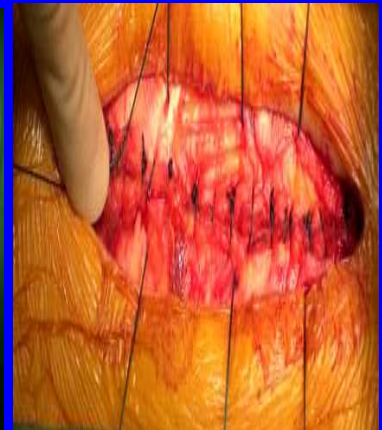

Figura 3

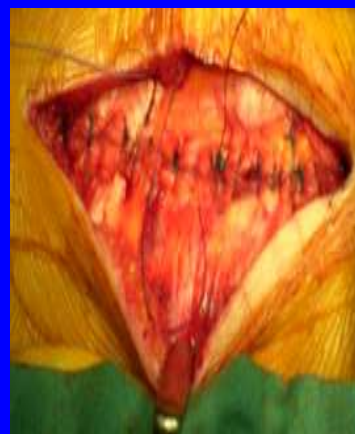
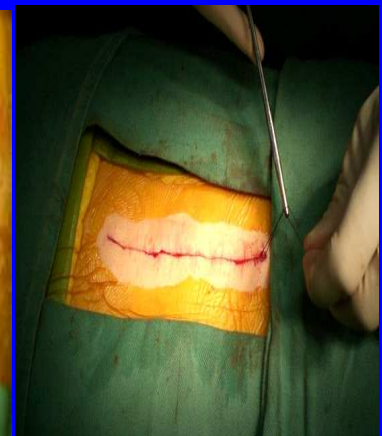
Figura 4



Referências:

1. Gejo R, Matsui H, Kamagushi Y, Ishihara H, Tsuji H. Serial changes in trunk muscle performance after posterior lumbar surgery. Spine. 1999;24(10):1023-8
2. Kamagushi Y, Matsui H, Tsuji H. Back muscle injury after posterior lumbar spine surgery. A histologic and enzymatic analysis. Spine. 1996;21(8):941-4
3. Menezes CM, Falcon RS, Ferreira Jr MA, Oliveira DA, Freire SG. Experiência inicial com a técnica de artrodese lombar minimamente invasiva por via transforaminal (MIS TLIF). Coluna/Columna. 2007;6(3):141-148
4. Rantanen J, Hurme M, Falck B, Alaranta H, Nykivist F, Lehto M, et al. The lumbar multifidus muscle five years after surgery for a lumbar intervertebral disc herniation. Spine 1992;18(5):568-74
5. Sihvonen O, Partanen J, Tapaninaho A. Local denervation atrophy of paraspinal muscle in postoperative failed back syndrome. Spine. 1993;18(5):575-81
6. Webber Br, Grob D, Dvorák J, Muntener M. Posterior surgical approach to the lumbar spine and its effect on the multifidus muscle. Spine. 1997;22(15):1765-72.

**XII CONGRESSO BRASILEIRO DA SOCIEDADE BRASILEIRA DE COLUNA
FOZ DO IGUAÇUPARANÁ – BRASIL
29 / ABRIL a 02 / MAIO DE 2009**

Radiculotomia Cervical por Radiofreqüência Ablativa. Estudo do resultado no seguimento de 12 meses utilizando a escala visual analógica de dor (EVA) em 30 pacientes.

Marcelo Ferraz de Campos, Sérgio Tadeu Fernandes, João Eduardo Charles, Sérgio Listik.

Instituição: Centro de Estudos do Hospital Beneficência Portuguesa de São Caetano do Sul – SP.

OBJETIVOS:

Radiofreqüência Ablativa é uma forma de tratamento percutâneo minimamente invasivo para a cervicalgia crônica de origem facetária, sendo avaliado o seu resultado de melhora da dor no seguimento de 12 meses.

MATERIAIS E MÉTODOS:

Foram avaliados 30 pacientes: 23 pacientes do sexo feminino e 7 pacientes do sexo masculino que apresentavam clínica de Síndrome Facetária decorrente a degeneração das articulações zigapofizárias (Figura 1 e 2) com idades entre 45 e 65 anos nos quais foi utilizado o tratamento cirúrgico percutâneo minimamente invasivo de radiculotomia ablativa dos ramos mediais da divisão posterior dos nervos espinhais de C3 a C6 bilateralmente. Os ramos mediais foram localizados pela fluoroscopia, estimulação sensitiva e motora, além da impedância entre 200 a 300 ohms (Figura 3,4 e 5). A radiofreqüência foi realizada com o gerador OWL. Os pacientes foram avaliados com a escala visual analógica (EVA) antes e após o procedimento. O tempo de internação foi em média de 8 horas, sendo o resultado avaliado após um período de 12 meses.

RESULTADOS:

Os pacientes apresentaram redução significativa na EVA ao final de 12 meses (ver gráfico). Não houve infecção ou complicação neurológica. O resultado demonstrou uma melhora de três pontos na EVA no seguimento neste período. Todos os pacientes avaliados neste estudo não apresentavam cirurgias prévias.

CONCLUSÃO:

A radiculotomia por radiofreqüência ablativa do ramo medial da raiz dorsal do nervo espinhal cervical de C3 a C6 demonstra ser um método não agressivo, sendo uma opção terapêutica a ser considerada no controle das dores crônicas decorrente a síndrome facetária refratária ao tratamento conservador.

Figura 1

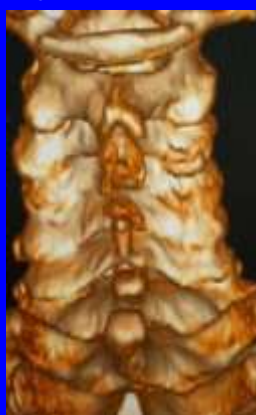


Figura 2

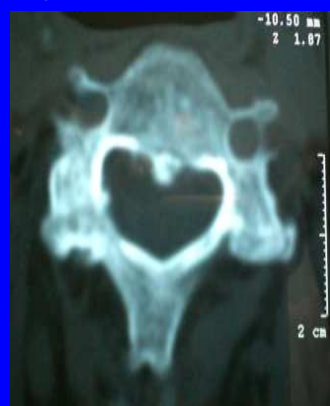

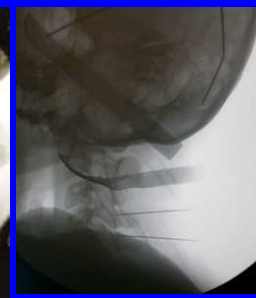
Figura 3

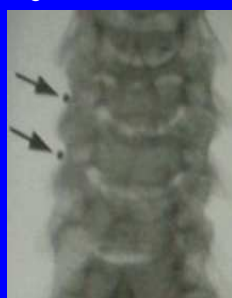

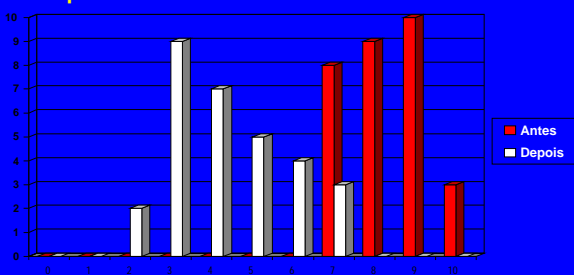
Figura 4

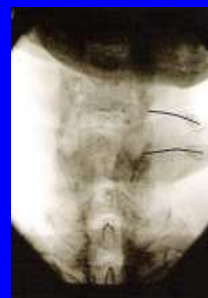

Figura 5



nº de pacientes



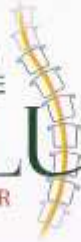Referências:

1. Bogduk N. The anatomy and pathophysiology of neck pain. *Phys Med Rehabil Clin N Am* 2003;14:455-472.
2. Lord SM, Bamsley L, Bogduk N. Percutaneous radiofrequency neurotomy for chronic cervical zygapophysial joint pain. *N Engl J Med* 1996;335:1721-1726.
3. Lord SM, Bamsley L, Bogduk N. Long-term follow-up of patients treated with cervical radiofrequency neurotomy for chronic neck pain. *Neurosurgery* 1999;45:61-69.
4. Sapir DA, Goup JM. Radiofrequency medial branch neurotomy in litigant and nonlitigant patients with cervical whiplash. *Spine* 2001;26:E268-E273.
5. Schaerer JP. Treatment of prolonged neck pain by radiofrequency facet rhizotomy. *J. Neurol Orthop Med Surg* 1988;9:74-76.
6. Shao-Ching Chao, Hsu-Tung Lee, Ting-Hsien Kao. Percutaneous pulsed radiofrequency in the treatment of cervical and lumbar radicular pain. *Surgical Neurology* 70 (2008) 59-65.
7. Slovner LJ, Kolstad F, Helder G. Radiofrequency denervation of facet joint C2-6 in cervicogenic headaches: a randomized double blind sham controlled study. *Cephalalgia* 2004;24:821-830.

XII CONGRESSO DA
SOCIEDADE BRASILEIRA DE

COLUNA

FOZ DO IGUAÇU - PR



Certificamos que

MARCELO FERRAZ; SÉRGIO FERNANDES; DANIEL AGAPITO; SÉRGIO LISTIK

participou do XII Congresso da Sociedade Brasileira de Coluna,

realizado no período de 29 de abril a 02 de maio de 2009, em Foz do Iguaçu, Paraná.

na qualidade de autores do Poster: RADICULOTOMIA CERVICAL POR RADIOFREQUÊNCIA ABLATIVA. ESTUDO DO RESULTADO NO SEGUIMENTO DE 12 MESES UTILIZANDO A ESCALA VISUAL ANALÓGICA DE DOR (EVA) EM 30 PACIENTES.

02 de maio de 2009

A handwritten signature in black ink, appearing to read 'Edson Pudles', written over a horizontal line.

Edson Pudles
Presidente do Congresso



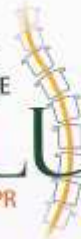SOCIEDADE BRASILEIRA DE COLUNA



XII CONGRESSO DA
SOCIEDADE BRASILEIRA DE

COLUNA

FOZ DO IGUAÇU - PR



Certificamos que

MARCELO FERRAZ ; SÉRGIO FERNANDES; DANIEL AGAPITA; SÉRGIO LISTIK

participou do XII Congresso da Sociedade Brasileira de Coluna,

realizado no período de 29 de abril a 02 de maio de 2009, em Foz do Iguaçu, Paraná.

na qualidade de autores do Poster: TÉCNICA CIRÚRGICA DE FECHAMENTO POR PLANOS APÓS ARTRODESE LOMBAR

02 de maio de 2009

A handwritten signature in black ink, appearing to read 'Edson Pudles', written over a horizontal line.

Edson Pudles
Presidente do Congresso



SOCIEDADE BRASILEIRA DE COLUNA

