

EXPRESSÃO DAS METALOPROTEINASES 2 E 9 DA MATRIZ E DO TGF-B NA HIPERTROFIA DO LIGAMENTO AMARELO

EXPRESSION OF MATRIX METALLOPROTEINASES 2 AND 9 AND TGF-B IN LIGAMENTUM FLAVUM HYPERTROPHY

EXPRESIÓN DE METALOPROTEINASAS 2 Y 9 DE LA MATRIZ Y DEL TGF-B EN LA HIPERTROFIA DEL LIGAMENTO AMARILLO

MARCELO FERRAZ DE CAMPOS¹, CINTIA PEREIRA DE OLIVEIRA¹, MARIA APARECIDA DA SILVA PINHAL¹, LUCIANO MILLER REIS RODRIGUES¹

RESUMO

Objetivo: Avaliar a expressão das metaloproteínas e do TGFb em pacientes com estenose do canal vertebral e em pacientes mais jovens que apresentam hérnia de disco. **Métodos:** Foram analisadas 19 amostras de LA, sendo nove de pacientes com estenose de canal lombar e 10 de pacientes com hérnia discal. Do total, cinco pacientes tinham de 15 a 40 anos, 10 tinham de 40 a 65 anos e quatro tinham mais de 65 anos. As áreas representativas do LA foram escolhidas com base na coloração dos tecidos por hematoxilina-eosina. Os cortes de 3 µm de espessura incluídos em parafina e fixados em formalina foram desparafinizados e reidratados. Todos os ligamentos foram incubados *overnight* a 4°C com os anticorpos primários. **Resultados:** Constatou-se aumento do TGFb em indivíduos mais velhos, embora sem significância estatística. **Conclusão:** As metaloproteínas não apresentaram diferença importante entre os grupos tanto com relação à idade quanto ao tipo de alteração da coluna vertebral.

Descritores: Ligamento amarelo; Metaloproteínas; Estenose espinal.

ABSTRACT

Objective: To evaluate the expression of matrix metalloproteinases and TGFb in patients with spinal stenosis and in younger patients who have herniated disc. **Methods:** 19 samples of LA were analyzed, nine of them with lumbar canal stenosis and 10 with disc herniation. Of the total, five patients were aged between 15 and 40 years, 10 were between 40 and 65 years and four had more than 65 years. Representative areas of LF were chosen based on the staining of tissues with hematoxylin-eosin. The 3µm-thick sections embedded in paraffin and fixed in formalin were deparaffinized and rehydrated. All ligaments were incubated overnight at 4°C with primary antibodies. **Results:** An increase of TGFb was verified in older individuals, although without statistical significance. **Conclusion:** Metalloproteinases showed no significant difference between both groups with respect to age and type of abnormality of the spine.

Keywords: Ligamentum flavum; Metalloproteinases; Spinal stenosis.

RESUMEN

Objetivo: Evaluar la expresión de metaloproteinasas de la matriz y del TGFb en pacientes con estenosis espinal y en pacientes más jóvenes que tienen una hernia de disco. **Métodos:** Diecinueve muestras de LA fueron enviadas, de nueve pacientes con estenosis del canal lumbar y diez pacientes con hernia de disco. Del total de pacientes, cinco tenían de 15 a 40 años, 10 tenían de 40 a 65 años y cuatro tenían más de 65 años. Áreas representativas de LA se eligieron sobre la base de la tinción de los tejidos con hematoxilina-eosina. Las secciones de 3 µm de espesor, incluidas en parafina y fijadas en formalina fueron desparafinadas y rehidratadas. Todos los ligamentos se incubaron durante la noche a 4°C con anticuerpos primarios. **Resultados:** Se encontró un aumento de TGFb en personas mayores, aunque sin significación estadística. **Conclusión:** Las metaloproteinasas no mostraron diferencias significativas entre ambos grupos con respecto a la edad y el tipo de anomalía de la columna vertebral.

Descriptores: Ligamento amarillo; Metaloproteinasas; Estenosis espinal.

INTRODUÇÃO

Com o envelhecimento da população tem aumentado a incidência de doenças da coluna vertebral, sendo o estreitamento do canal vertebral as principais causas de dor e de limitação funcional em pacientes idosos. A causa desse estreitamento pode ser devido à artrose facetária, abaulamento discal e principalmente a hipertrofia do ligamento amarelo (HLA).¹ Os fatores relacionados com a hipertrofia desse ligamento têm sido parcialmente elucidados, e nenhuma profilaxia efetiva ou opção terapêutica a não ser a cirurgia de descompressão estão bem estabelecidas.

Histologicamente o ligamento amarelo é composto por 70% de fibras elásticas e 30% de fibras colágenas que se dispõem em paralelo em várias camadas.^{2,3} Durante a hipertrofia do ligamento

há diminuição do conteúdo de fibras elásticas e aumento das fibras colágenas, calcificação, ossificação e condrometaplasia.⁴⁻⁶

Saiyo *et al.*^{7,8} demonstraram correlação entre o endurecimento do ligamento amarelo e o grau de fibrose, que teriam como resultado processos inflamatórios repetitivos devido ao estresse mecânico que o ligamento sofre durante os movimentos da coluna vertebral. Park e colaboradores demonstraram que o aumento da expressão do TGFb (fator de transformação do crescimento beta), proteína que controla a proliferação celular e atua nos estágios iniciais da oncogênese, está relacionado com a hipertrofia do ligamento amarelo.⁹

Na tentativa de desenvolver opções terapêuticas futuras será necessário entender se a hipertrofia tem origem no estresse

1. Faculdade de Medicina do ABC (FMABC), Santo André, SP, Brasil.

Trabalho realizado na Disciplina de Ortopedia e Bioquímica da Faculdade de Medicina do ABC, Santo André, SP, Brasil.
Correspondência: Rua Atlântica, 400. São Bernardo do Campo, SP, Brasil. 09750-480. ferrazcampos@uol.com.br

biomecânico provocado pela movimentação da coluna, ou se esse processo se inicia devido às alterações inflamatórias no disco e em tecidos adjacentes que acabam predispondo a inflamação do ligamento amarelo e sua hipertrofia. Com essa teoria pacientes com história de doença do disco intervertebral teriam maior predisposição de desenvolver alterações no ligamento amarelo no futuro.

O objetivo do nosso estudo foi avaliar a expressão das metaloproteínas e do TGFb nos ligamentos amarelos em pacientes com estenose do canal vertebral e em pacientes mais jovens que apresentam outras doenças da coluna como hérnia de disco.

MÉTODOS

Foram estudados 19 amostras de ligamento amarelo (região profunda) de indivíduos com estenose de canal lombar e hérnia de disco coletados pelo cirurgião, no período de maio de 2013 a janeiro de 2014, sendo utilizadas imagens de ressonância nuclear magnética do segmento da coluna lombar como complementação no diagnóstico. Esses ligamentos foram obtidos durante a cirurgia para tratamento tanto de hérnia de disco quanto de estenose do canal lombar. O trabalho foi aprovado pelo Comitê de Ética em Pesquisa da Faculdade de Medicina do ABC, Santo André, Brasil.

Os indivíduos foram divididos em três grupos conforme a idade: menor que 40 anos, entre 40 e 65 anos e maior que 65 anos. Em relação à faixa etária: grupo I de 15 a 40 anos foram cinco amostras (idade média: 29,2), grupo II de 40 até 65 anos foram dez amostras (idade média: 48,4) e grupo III acima de 65 anos foram quatro amostras (idade média: 74). Quanto à patologia: grupo I estenose do canal lombar foram nove pacientes e grupo II hérnia de disco foram dez pacientes.

Os critérios de inclusão foram:

Na hérnia de disco: fragmentos extrusos localizados na região centro-lateral do canal vertebral, mais de três meses de sintomatologia, sem cirurgia prévia no segmento lombar e localização da hérnia de disco no segmento L4-L5 ou L5-S1.

Na estenose de canal lombar: queixa principal de claudicação neurogênica, fator principal de compressão do canal lombar a hipertrofia do ligamento amarelo, localização da estenose no segmento L4-L5 ou L5-S1.

Imunohistoquímica

Áreas representativas do ligamento amarelo foram escolhidas com base na coloração dos cortes de tecido por hematoxilina-eosina (HE). Cortes com 3 μm de espessura, embebidos em parafina e fixados em formalina, foram desparafinizados e reidratados.

A recuperação do antígeno foi realizada pelo aquecimento das lâminas a 100 °C por 30 minutos em um tampão citrato 10 mmol/L, pH 6,0. A atividade da peroxidase endógena foi bloqueada com solução aquosa de peróxido de hidrogênio a 3% por 35 minutos.

Os cortes foram, então, incubados *overnight* a 4°C com os anticorpos primários: anti-decorin (N-15), anti-biglicam (L-15), TGF β 1 (sc-146), anti-MMP-9 (H-129), e anti-MMP-2 (H-76) (Santa Cruz Biotechnology, CA, EUA). Finalmente, as lâminas foram incubadas com um complexo de estreptavidina marcado com peroxidase (LSAB[®], DakoCytomation, Glostrup, Dinamarca) por 30 minutos. Os cortes foram revelados, utilizando 3,3'-diaminobenzidina (DAB), por 1 minuto e foram contra corados com hematoxilina. Algumas amostras foram incubadas com tampão fosfato 1 M na ausência do anticorpo primário, como controles negativos. A presença de coloração marrom foi considerada evidência de expressão positiva das respectivas moléculas na célula.

Quantificação digital

As lâminas foram analisadas com o auxílio de um microscópio de luz TS100 Nikon Eclipse[®] para identificar as áreas que melhor representaram a imunomarcagem das moléculas analisadas (hot spots). Em cada caso, a quantificação da imunomarcagem foi realizada por um método de análise digital por computador. As fotomi-

crografias de 640x480 pixels foram obtidas de campos consecutivos não coincidentes em aumento de 400X com câmera digital 4300 Nikon Coolpix[®] ajustada para os mesmos parâmetros. As imagens obtidas foram analisadas pelo sistema de processamento e análise de imagens ImageLab[®] (Softium Informática[®], São Paulo, Brasil), ajustado para a escala micrométrica (μm).

Índice de positividade (IP)

Em cada caso, pelo menos 1.000 células foram contadas pelo ImageLab[®], e o observador as classificou como células positivas ou negativas. Por isso, a porcentagem de células marcadas foi determinada de acordo com a seguinte equação:

$$\text{IP} = \frac{\text{número de células marcadas}}{\text{total de células contadas}} \times 100 \text{ [\%]}$$

total de células contadas

Intensidade de expressão (ItE)

O ImageLab[®] foi utilizado para quantificar a intensidade da cor marrom que resultou da imunomarcagem. Para cada caso, as mesmas fotomicrografias que foram usadas para determinar o IP foram consideradas. Doze regiões citoplasmáticas de diferentes células randomicamente marcadas foram acessadas com o *same-sized square* (ferramenta do sistema ImageLab[®]). A média de densidade óptica (DO) destas áreas foi automaticamente calculada e representa à média das composições das cores vermelha, verde e azul (VVA) por área de citoplasma analisada; a DO foi expressa em unidades ópticas por micrômetro quadrado ($\text{ou}/\mu\text{m}^2$). O mesmo procedimento foi aplicado para obter a densidade óptica do fundo (DOF) de uma área sem tecido ou espaço vascular para cada fotomicrografia. Para isso, uma única área foi suficiente, porque o fundo é homogêneo em cada imagem. A cor branca absoluta, que corresponde à densidade óptica máxima ($320.7 \text{ ou}/\mu\text{m}^2$) é composta de uma mistura completa de vermelho, verde e azul, enquanto a cor preta representa a ausência dessas cores. Portanto, os valores de densidade óptica calculados pelo programa compreenderam uma escala decrescente, na qual os valores mais altos corresponderam às cores que foram claramente visíveis. A equação mostrada a seguir foi utilizada para calcular a intensidade digital de expressão (ItE) em cada caso. Seus valores compreenderam uma escala crescente que é subtraída da DOF proporcional à densidade óptica do branco absoluto.

$$\text{ItE} = 320.7 - \frac{320.7 \times \sum \text{DO}}{\sum \text{DOF}} \text{ [ou}/\mu\text{m}^2]$$

Índice de expressão (IE)

O índice de expressão digital (IE_{dig}) foi obtido pela multiplicação da porcentagem de células marcadas (PCM) pela intensidade de imunomarcagem digital (ITI_{dig}) para cada caso, de acordo com a seguinte equação:

$$\text{IE} = \frac{\text{IP} \times \text{ItE}}{100} \text{ [ou}/\mu\text{m}^2]$$

RESULTADOS

Em relação à idade houve aumento na expressão do TGF-b em pacientes com mais de 65 anos. As metaloproteínas 2 e 9 somente a 9 teve um aumento conforme a idade, mas sem variação estatística significativa. (Figuras 1-3)

O grupo com estenose de canal lombar apresentou maior expressão de TGFb em comparação com o grupo de hérnia de disco. (Figuras 4-6) As metaloproteínas 2 e 9 tiveram maior expressão no grupo de hérnia de disco comparando com estenose do canal lombar, mas não houve variação estatística significativa.

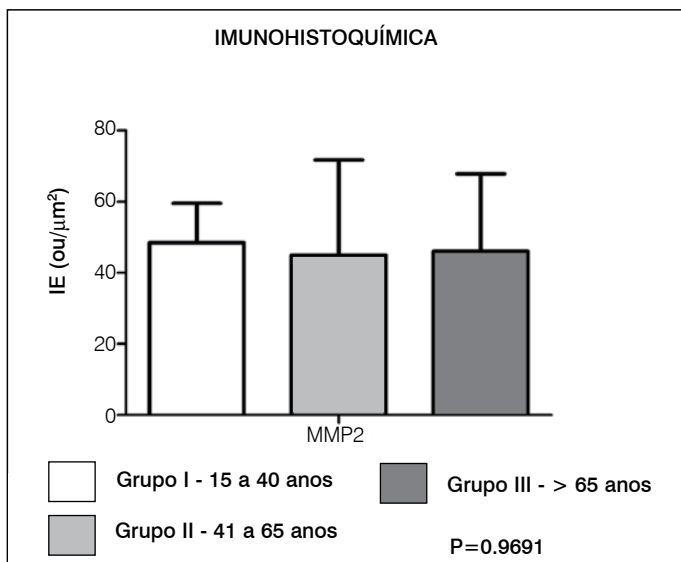


Figura 1. Avaliação da expressão da metaloproteinase 2 nos diferentes grupos de idade.

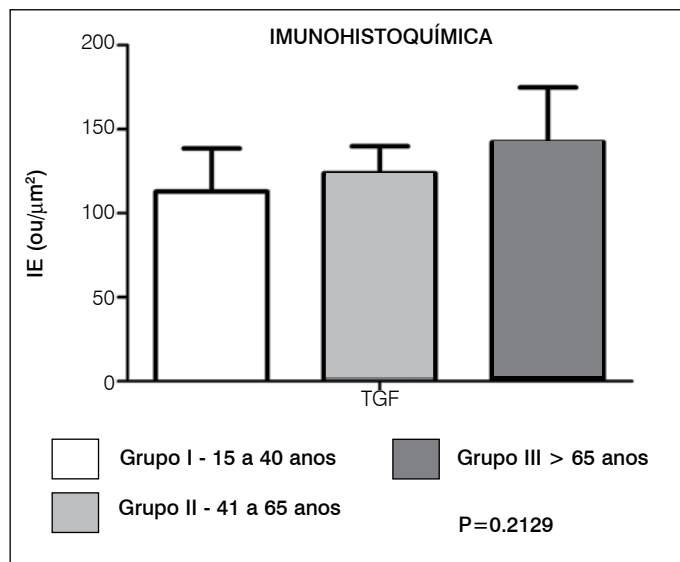


Figura 3. Avaliação da expressão do TGFb nos diferentes grupos de idade.

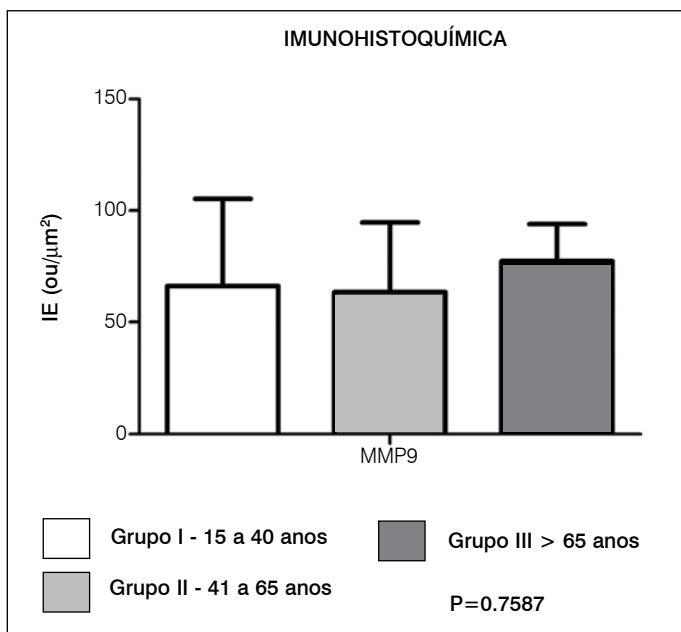


Figura 2. Avaliação da expressão da metaloproteinase 9 nos diferentes grupos de idade.

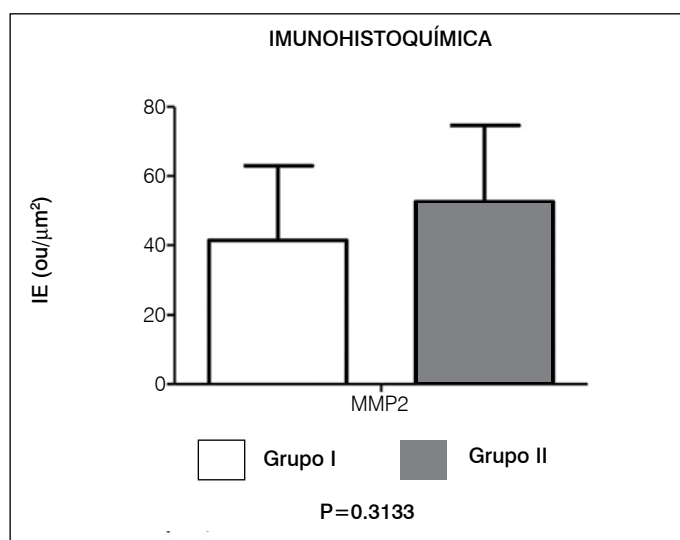


Figura 4. Avaliação da expressão da metaloproteinase 2 em relação à patologia grupo I estenose de canal grupo II hérnia de disco.

DISCUSSÃO

Na claudicação neurogênica, devido à estenose osteoligamentar, há o processo degenerativo que ocorre em pacientes idosos. Estas alterações causam dor, significativa limitação funcional e alterações neurológicas. A exata razão da hipertrofia do ligamento amarelo é pouco conhecida, embora o mecanismo de stress mecânico seja tido como o principal fator etiológico; a exata razão dessa progressiva hipertrofia é ainda desconhecida. Também não conhecemos se há algum outro fator que desencadeia essas alterações no ligamento amarelo além do stress mecânico, como, por exemplo, o processo inflamatório de tecidos circunjacentes, como exemplo o disco intervertebral.

Lohr *et al.*¹⁰ demonstraram grande presença de infiltrado inflamatório na região periférica dos ligamentos amarelos hipertrofiados compostos principalmente por macrófagos, células endoteliais e linfócitos T correspondendo a reação imune crônica. Essas células apresentavam grande expressão de TGFb conhecido como importante

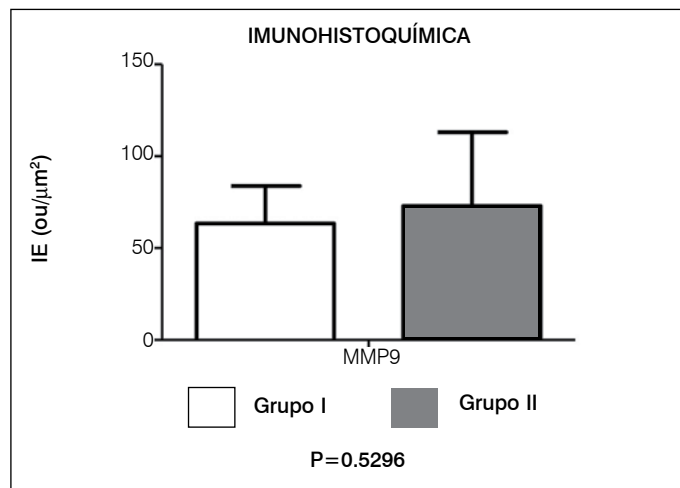


Figura 5. Avaliação da expressão da metaloproteinase 9 em relação à patologia grupo I estenose de canal grupo II hérnia de disco.

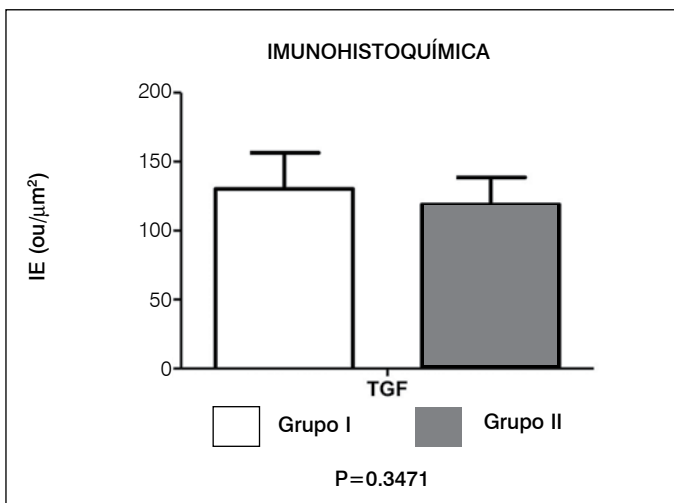


Figura 6. Avaliação da expressão do TGFβ em relação à patologia grupo I estenose de canal grupo II hérnia de disco.

fator de deposição de colágeno extracelular. Isso demonstrou que essa inflamação pode ser importante fator de progressão da hipertrofia do ligamento amarelo pela substituição de fibras elásticas por fibras colágenas. Nosso estudo demonstrou aumento da expressão do TGFβ em pacientes com estenose de canal lombar com hipertrofia do ligamento amarelo, mas também houve aumento da expressão do TGFβ em indivíduos com quadro de lombociatalgia por hérnia de disco lombar. Nossa hipótese é que grandes alterações no disco intervertebral podem influenciar alterações no ligamento amarelo, mas para isso teremos que estudar diferentes alterações do disco intervertebral e a relação com o ligamento amarelo.

A pesquisa foi realizada com baixo número de amostras, não apresentando diferenças significativas na avaliação do material analisado, sendo que os resultados poderão contribuir para estu-

dos mais avançados que permitam a elucidação de mecanismos moleculares para o desenvolvimento de moléculas alvo para novas terapias ou outras formas de diagnóstico/prognóstico do processo de degeneração do ligamento amarelo.

As metaloproteinasas são responsáveis pela degradação e modificação da matriz extracelular e inclui mais que 20 tipos. A metaloproteínase 2 e 3 apresenta grande associação com degradação da matriz da cartilagem articular e em disco intervertebral.¹¹ Soo e Kee-Young¹² demonstraram em seu estudo que na espondilolistese degenerativa o stress mecânico sofrido pelo ligamento amarelo influencia o aumento da expressão das metaloproteinasas. Esse stress biomecânico ocorre devido ao escorregamento vertebral e a instabilidade tensional as estruturas ligamentares da coluna.¹² Em nosso estudo houve um aumento da expressão das metaloproteinasas em ambos os grupos sendo que os pacientes com hérnia de disco apresentam um maior aumento comparando com o grupo de estenose de canal lombar, adicionando o fator inflamatório na hipótese biomecânica de Soo e Kee-Young¹².

Saiyro *et al.*⁸ detectaram a presença de citocinas inflamatórias, como COX-2 e interleucina 1, 6, 8 e 15 em ligamentos com e sem aumento da espessura. Também em seu artigo demonstrou que a expressão do RNAm dessas citocinas inflamatórias ocorre antes da própria hipertrofia ligamentar. Demonstramos em nosso estudo que em pacientes sem hipertrofia do ligamento amarelo houve também um aumento da expressão das metaloproteinasas e TGFβ.

CONCLUSÃO

Houve aumento do TGFβ em indivíduos mais velhos, embora sem significado estatístico. As metaloproteinasas não apresentaram diferença importante entre os grupos tanto em relação com a idade como em relação ao tipo de alteração da coluna vertebral.

Todos os autores declaram não haver nenhum potencial conflito de interesses referente a este artigo.

REFERÊNCIAS

1. Szpalski M, Gunzburg R. Lumbar spinal stenosis in the elderly: an overview. *Eur Spine J*. 2003;12(Suppl 2):S170-5.
2. Nachemson AL, Evans JH. Some mechanical properties of the third human lumbar interlaminar ligament (ligamentum flavum). *J Biomech*. 1968;1(3):211-20.
3. Yahia LH, Garzon S, Strykowski H, Rivard CH. Ultrastructure of the human interspinous ligament and ligamentum flavum. A preliminary study. *Spine (Phila PA 1976)*. 1990;15(4):262-8.
4. Fukuyama S, Nakamura T, Ikeda T, Takagi K. The effect of mechanical stress on hypertrophy of the lumbar ligamentum flavum. *J Spinal Disord*. 1995;8(2):126-30.
5. Ramani PS, Perry RH, Tomlinson BE. Role of ligamentum flavum in the symptomatology of prolapsed lumbar intervertebral discs. *J Neurol Neurosurg Psychiatry*. 1975;38(6):550-7.
6. Postacchini F, Gumina S, Cinotti G, Perugia D, DeMartino C. Ligamenta flava in lumbar disc herniation and spinal stenosis. Light and electron microscopic morphology. *Spine (Phila Pa 1976)*. 1994;19(8):917-22.
7. Sairoyo K, Biyani A, Goel V, Leaman D, Booth R Jr, Thomas J, et al. Pathomechanism of ligamentum flavum hypertrophy: a multidisciplinary investigation based on clinical, biomechanical, histologic, and biologic assessments. *Spine (Phila Pa 1976)*. 2005;30(23):2649-56.
8. Sairoyo K, Biyani A, Goel VK, Leaman DW, Booth R Jr, Thomas J, et al. Lumbar ligamentum flavum hypertrophy is due to accumulation of inflammation-related scar tissue. *Spine (Phila Pa 1976)*. 2007;32(11):E340-7.
9. Park JB, Lee JK, Park SJ, Riew KD. Hypertrophy of ligamentum flavum in lumbar spinal stenosis associated with increased proteinase inhibitor concentration. *J Bone Joint Surg Am*. 2005;87(12):2750-7.
10. Löhr M, Hampl JA, Lee JY, Ernestus RI, Deckert M, Stenzel W. Hypertrophy of the lumbar ligamentum flavum is associated with inflammation-related TGF-β expression. *Acta Neurochir (Wien)*. 2011;153(1):134-41.
11. Visse R, Nagase H. Matrix metalloproteinases and tissue inhibitors of metalloproteinases: structure, function, and biochemistry. *Circ Res*. 2003;92(8):827-39.
12. Oh IS, Ha KY. Matrix metalloproteinase-3 on ligamentum flavum in degenerative lumbar spondylolisthesis. *Spine (Phila Pa 1976)*. 2009;34(16):E552-7.